

# CORISTOMA HEPÁTICO INTRAPERICÁRDICO EM GATO - RELATO DE CASO\*

## *INTRAPERICARDIAL HEPATIC CHORISTOMA IN A CAT - A CASE REPORT*

Ticiano do Nascimento França<sup>1</sup>, Vivian de Assunção Nogueira<sup>1</sup>, Ludimila Alves<sup>2</sup>,  
Marilene de Farias Brito<sup>1</sup> e Paulo Vargas Peixoto<sup>3</sup>

**ABSTRACT.** França T.N., Nogueira V.A., Alves L., Brito M.F. & Peixoto P.V. [**Intrapericardial hepatic choristoma in a cat - A case report**]. Coristoma hepático intrapericárdico em gato - Relato de Caso. *Revista de Medicina Veterinária*, 32(4):215-218, 2010. Departamento de Epidemiologia e Saúde Pública, Instituto de Veterinária, Universidade Federal Rural do Rio de Janeiro, BR 465 Km 7, Seropédica, RJ 23890-000, Brasil. E-mail: ticiano@ufrj.br

An intrapericardial hepatic choristoma is described in mixed breed, 4-year-old cat that showed anorexia, shortness of breath, tachypnea, pale mucous membranes, hypothermia, and died after a few days. Gross lesions consisted of a 3.5 x 3.0 x 2.0 cm mass found within the pericardial sac. The right ventricular free wall was very thin and both ventricular cavities were compressed by the mass against a moderately thickened interventricular septum. Histologically the mass had characteristics of normal hepatic tissue. The authors were able to find only one previously documented case of feline pericardial ectopic liver, reported from New Zealand.

**KEY WORDS.** Choristoma, pathology, ectopic liver, pericardium, feline.

**RESUMO.** Relata-se caso de coristoma hepático congênito no saco pericárdico de um gato macho, sem raça definida, de 4 anos. O gato apresentou anorexia, falta de ar, taquipnéia, mucosas pálidas, hipotermia e morreu após poucos dias. À necropsia, foi observada uma massa de 3,5 x 3,0 x 2,0 cm no interior do saco pericárdico. O bordo livre do ventrículo direito era acentuadamente delgado e ambas as cavidades ventriculares estavam comprimidas pela massa contra o septo ventricular que estava moderadamente espessado. Histologicamente, a massa encontrada no interior do saco pericárdico consistia de tecido hepático normal. Na literatura, observou-se apenas a descrição de um caso de ectopia hepática em gatos, descrito na Nova Zelândia.

**PALAVRAS-CHAVE.** Coristoma, patologia, ectopia hepática, saco pericárdico, felino.

## INTRODUÇÃO

Restos ectópicos de tecido normal são denominados coristomas (Kumar 2005). Coristoma hepático (heterotopia de tecido hepático normal) é uma alteração congênita muito rara em animais. Em humanos, essa enfermidade também é rara, porém ocorre mais frequentemente na cavidade abdominal do que em posição supra diafragmática (Shapiro & Metlay 1991, Yoshino et al. 2006). Massas ectópicas de tecido hepático têm sido descritas na vesícula biliar (Bassis & Izenstark 1956, Acar et al. 2002, Desmet & Rosai 2004), no baço, pâncreas, umbigo, glândula adrenal, intestino delgado, omento menor, pulmão (Desmet & Rosai 2004), rim (Costa et al. 1985), aurícula direita (Brustmann, 2002) e no saco pericárdico (Kinnunen et al. 1997) em humanos. O fígado ectópico supradiafragmático em humanos, em alguns casos, pode estar associado a

\*Recebido em 10 de maio de 2010

Aceito em 22 de setembro de 2010

<sup>1</sup> Médica-veterinária, *Dr. CsVs*, Departamento de Epidemiologia e Saúde Pública, Instituto de Veterinária, Universidade Federal Rural do Rio de Janeiro (UFRRJ), BR 465, km 7, Seropédica, RJ 23890-000, Brasil. E-mail-ticiano@ufrj.br, viviannogueira@ufrj.br, marilene@ufrj.br

<sup>2</sup> Médico-veterinário, Universidade Estácio de Sá, Campus Vargem Pequena, Estrada Boca do Mato, 850, Rio de Janeiro, RJ 22783-320, Brasil.

<sup>3</sup> Médico-veterinário, *Dr. Ci. Vet.*, Departamento de Nutrição Animal e Pastagens, Instituto de Zootecnia, UFRRJ, BR 465, km 7, Seropédica, RJ 23890-000.

anomalias cardíacas (Shapiro & Metlay 1991, Babu & Van Der Avoirt 2001, Brustmann 2002). Ectopia hepática em saco pericárdico já foi descrita em um gato na Nova Zelândia. Nesse caso, a massa cardíaca estava conectada ao fígado por um fino cordão tecidual, formado por numerosos ductos biliares e vasos sanguíneos, localizado ventralmente à veia cava caudal (Jones et al.

1986). Adicionalmente, em medicina humana (Kinnunen et al. 1997, Shapiro & Metlay 1997, Yoshino et al. 2006) e veterinária (Jones et al. 1986), os autores descrevem histologicamente o fígado ectópico como semelhante ao fígado normal com ácinos e tríades portais. O presente trabalho relata um coristoma (ectopia de tecido normal) hepático, localizado no saco pericárdico de um felino.

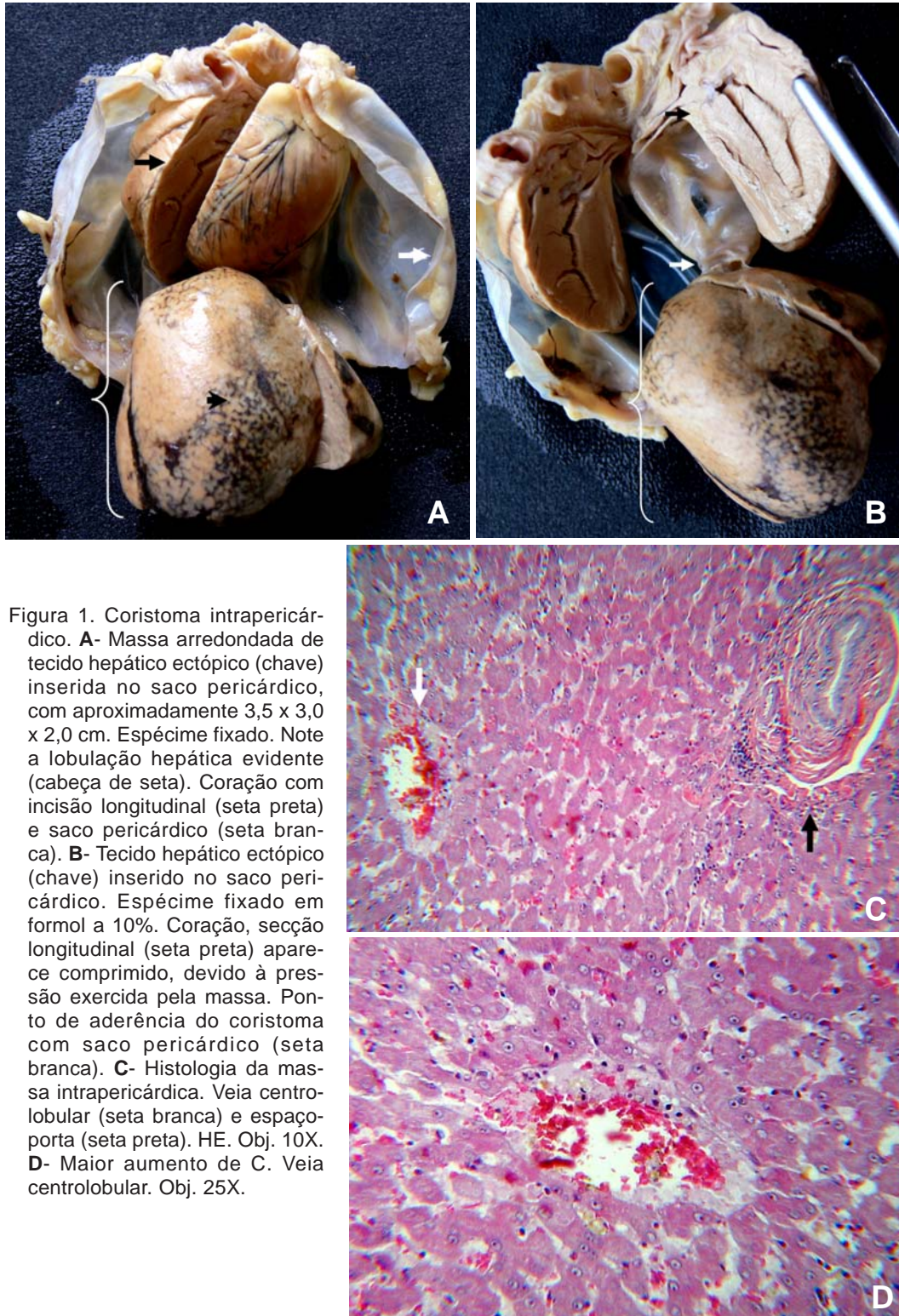


Figura 1. Coristoma intrapericárdico. **A-** Massa arredondada de tecido hepático ectópico (chave) inserida no saco pericárdico, com aproximadamente 3,5 x 3,0 x 2,0 cm. Espécime fixado. Note a lobulação hepática evidente (cabeça de seta). Coração com incisão longitudinal (seta preta) e saco pericárdico (seta branca). **B-** Tecido hepático ectópico (chave) inserido no saco pericárdico. Espécime fixado em formol a 10%. Coração, secção longitudinal (seta preta) aparece comprimido, devido à pressão exercida pela massa. Ponto de aderência do coristoma com saco pericárdico (seta branca). **C-** Histologia da massa intrapericárdica. Veia centrolobular (seta branca) e espaço porta (seta preta). HE. Obj. 10X. **D-** Maior aumento de C. Veia centrolobular. Obj. 25X.



## HISTÓRICO E RESULTADOS

Um felino doméstico (*Felis catus*), sem raça definida, macho, com 4 anos de idade morreu após apresentar, por poucos dias, anorexia, falta de ar, taquipnéia, mucosas hipocoradas e hipotermia. A única alteração significativa à necropsia foi a presença de uma massa intrapericárdica, visível através do saco pericárdico intacto. Após a abertura do pericárdio, evidenciou-se massa branco-acinzentada, fixada aos folhetos pericárdicos em dois pontos e medindo aproximadamente 3,5 x 3,0 x 2,0 cm, com consistência semelhante à hepática (Figuras 1 A e B). Essa massa ocupava, pelo menos, metade do espaço reservado ao coração. Ao corte, observou-se padrão lobular, semelhante ao encontrado em fígado normal, com presença de finas linhas esverdeadas (bile). O coração, externamente, estava achatado, com formato de meia-lua e diminuído de volume (3,0 x 2,0 x 1,5 cm) (Figura 1 B). O bordo livre do ventrículo direito estava acentuadamente delgado e as duas cavidades ventriculares estavam virtualmente colabadas ao septo interventricular pela pressão exercida pelo coristoma. O septo interventricular encontrava-se moderadamente espessado. O coração e a massa, englobados pelo saco pericárdico, fixados em formol a 10%, foram enviados, para exame histopatológico ao Setor de Anatomia Patológica da Universidade Estácio de Sá, RJ. Após avaliação macroscópica, o material foi clivado, em pequenos fragmentos de 2,0 x 1,0 x 0,5 cm, desidratado, incluído em parafina, cortado na espessura de 5µm e finalmente corado pela hematoxilina-eosina (HE). Ao exame microscópico do tecido ectópico, observou-se arquitetura hepática mantida, com presença de lóbulos hepáticos, veias centrais e espaços-porta (Figura 1 C e D).

## DISCUSSÃO

Durante o desenvolvimento embrionário, o fígado primordial está intimamente associado a estruturas cardíacas, saco pericárdico e diafragma (Jones et al. 1986). Embriologicamente, o pericárdio se origina do mesoderma esplâncnico e o fígado tem origem no endoderma do intestino anterior (Kinnunen et al. 1997). O isolamento da cavidade pericárdica ocorre pelo crescimento de duas cristas que surgem a cada lado da parede dorsolateral do corpo. As membranas pleuropericárdicas se estendem crânio-medialmente, encontram-se e fundem-se uma com a outra e com o mesentério ventral, e assim, completam a separação da cavidade pericárdica do restante do celoma (Wensing 1986). Acreditamos que alguns hepatócitos precursores fiquem isolados do endoderma do intestino anterior e, desta forma, migrem para a parede da cavidade pericárdica,

resultando em desenvolvimento de ectopia hepática intrapericárdica.

É provável que o animal tenha morrido devido à compressão cardíaca, pois o coristoma hepático ocupava mais da metade do espaço reservado ao coração dentro do saco pericárdico. Em uma mulher, que morreu por doença coronariana, a presença de massa hepática ectópica intrapericárdica de 2 cm de diâmetro, não cursou com sinais clínicos e foi um achado incidental de necropsia (Kinunnen et al. 1997). A diferença pode ter ocorrido pelo fato do tamanho da massa não ter sido suficiente para causar compressão cardíaca.

Hérnias diafragmáticas congênicas, menos raras em animais, podem permitir o deslocamento do fígado para o interior da cavidade torácica (Jones et al. 1986). Entretanto, tanto nesse caso, como no relatado por Jones et al. (1986), não há evidência de hérnia peritônio-pericárdica (o saco pericárdico estava intacto e no diafragma não havia quaisquer alterações morfológicas). Além disso, não havia alteração digna de nota no fígado que se encontrava em seu posicionamento normal na cavidade abdominal. Em adição, não foram verificadas anormalidades cardíacas como defeitos do septo ventricular e outros defeitos intracardíacos, deformidades do esterno (Fossum 2004) e junções costo-condrais, nem hérnia umbilical (Brown et al. 2007), alterações que, muitas vezes, podem ocorrer concomitantes à hérnia peritônio-pericárdica congênita.

Por fim, não há histórico, nem sinais de que o animal tenha sido submetido à cirurgia ou trauma prévios, condições normalmente associadas a hérnias peritônio-pericárdicas adquiridas (Jones et al. 1986, Yoshino et al. 2006).

A diferenciação entre heterotopia (ectopia) hepática intrapericárdica e neoplasia é simples, uma vez que, mesmo na macroscopia, a arquitetura hepática é preservada no coristoma.

## REFERÊNCIAS BIBLIOGRÁFICAS

- Acar T., Taçyldiz R. & Karakayali S. Ectopic liver tissue attached to the gallbladder. *Acta Chirur. Bel.*, 102:210-211, 2002.
- Babu R. & Van Der Avoirt A. Ectopic intrathoracic liver. *Pediat. Surg. Int.*, 17:461-462, 2001.
- Bassis M.L. & Izenstark J.L. Ectopic liver; its occurrence in the gall bladder. *Arch. Surg.*, 73:204-206, 1956.
- Brustmann H. Heterotopic liver in the right cardiac auricle. *Ann. Diag. Pathol.* 6:248-249, 2002.
- Costa D.S., Albarelli A.L., Corrêa J.R.F., Bringel R.H. & Baldez R.N. Fígado ectópico no pólo inferior do rim esquerdo como tumor abdominal – Relato de um caso clínico e revisão parcial da literatura. *Rev. Col. Bras. Cirurg.*, 12:125-129, 1985.
- Brown C.C., Baker D.C. & Baker I.K. Alimentary system, p.281-282. In: Jubb K.V.F., Kennedy P.C. & Palmer N. (Eds),

- Pathology of domestic animals*. 5th ed. Cap.1, Vol.2, Saunders Elsevier, New York, 2007.
- Desmet V.J. & Rosai J. Non-neoplastic diseases. Tumors and tumorlike conditions, p.970-971. In: Rosai J. (Ed.), *Rosai and Ackerman's surgical pathology*. 9th ed. Cap.13, Vol.1, Mosby Elsevier, New York, 2004.
- Fossum T.W. Doenças pleurais e extrapleurais, p.1160-1161. In: Ettinger S.J. & Feldman E.C. (Eds), *Tratado de medicina interna veterinária. Doenças do cão e do gato*. 5ª ed. Vol.2, Cap.130, Guanabara Koogan, Rio de Janeiro, 2004.
- Jones B.R., Alley M.R. & Cribb S.B. Pericardial ectopic liver in a cat. *New Zeal. Vet. J.*, 34:106-108, 1986.
- Kinnunen P., Kulmala P., Kaarteenaho-Wiik R. & Vuopala K. Ectopic liver in the human pericardial. *Histopathology*, 30:277-279, 1997.
- Kumar V. Neoplasia, p.269-342. In: Cotran R.S., Kumar V. & Robbins S.L. (Eds), *Pathologic basis of disease*. 7th ed., Elsevier Saunders. Philadelphia, 2005.
- Shapiro J.L. & Metlay L.A. Heteropic supradiaphragmatic liver formation in association with congenital cardiac anomalies. *Arch. Pathol. Labor. Med.*, 115:238-240, 1991.
- Wensing C.J.G. Cavidades celômicas e túnicas serosas, p.83-85. In: Getty R. Sisson/Grossman (Ed.), *Anatomia dos animais domésticos*. Cap. 6, Guanabara Koogan, Rio de Janeiro, 1986.
- Yoshino I., Yamaguchi M., Kameyama T., Takuro K., Osoegawa A., Yohena T., Koga M. & Maehara Y. Extension of liver tissue into the thorax following a right extrapleural pneumonectomy for malignant pleural mesothelioma. *Ann. Thor. Card. Surg.*, 12:355-357, 2006.