

OBSTRUÇÃO DO DUTO NASOLACRIMAL COM ETIL-CIANOACRILATO COMO ADJUVANTE NO TRATAMENTO DA CERATOCONJUNTIVITE SECA EM CÃES*

Aline da Silva Rosa¹, João Telhado Pereira²⁺ e Rita de Cássia Campbell Machado Botteon³

ABSTRACT. Rosa A. da S., Pereira J.T. & Botteon R. de C.C.M. [**Nasolacrimal duct obstruction with ethyl-cyanoacrylate as an adjuvant in the treatment of keratoconjunctivitis sicca in dogs**]. Obstrução do ducto nasolacrimal com etil-cianoacrilato como adjuvante no tratamento da ceratoconjuntivite seca em cães. *Revista Brasileira de Medicina Veterinária*, 34(4):353-360, 2012. Programa de Pós-Graduação em Medicina Veterinária, Universidade Federal do Rio de Janeiro, BR 465, km 07, Seropédica, RJ 23851-900, Brasil. E-mail: dr.telhado@gmail.com

Keratoconjunctivitis sicca, a common ocular morbid condition in pets, especially dogs, is characterized by the decrease of the watery portion of tears resulting in dryness and inflammation of the cornea and conjunctiva, ocular discomfort and decreased visual acuity. As an alternative to the use of artificial tears can be used a technique of nasolacrimal duct obstruction in order to increase the retention of tear on the cornea in patients who still had some tear production. Eleven dogs with keratoconjunctivitis sicca (tear production different from 0.0 mm / minute and Jones test positive) were subjected to obstruction of the upper puncta using ethyl-cyanoacrylate as a gel in the eye that showed lower production of aqueous tear while the contra-lateral eye served as control. The obstruction was confirmed by the Jones test. Over five weeks, the animals were evaluated for the presence of obstruction, retention capacity of the tear, and adverse reactions. After 28 days three animals (3 / 11) had mucosal exudate in the treated eye and the Jones test showed up negative for all animals. Regarding side effects, four (4 / 11) had conjunctival injection in the first week and seven had chemosis only in the treated eye immediately after obstruction. The test data of Schirmer tear test were analyzed by single factor ANOVA for repeated measures and data on amount of exudate were analyzed by nonparametric Friedman. From the results we can conclude that the use of ethyl cyanoacrylate in nasolacrimal duct obstruction proved to be a good way to treat keratoconjunctivitis sicca and low cost, thus allowing the treatment.

KEY WORDS. Cyanoacrylate ester, dry eye, dogs.

RESUMO. A ceratoconjuntivite seca, um quadro mórbido ocular comum em animais de companhia, principalmente cães, caracteriza-se pela diminuição da porção aquosa da lágrima resultando em ressecamento e inflamação da córnea e da conjuntiva, desconforto ocular e diminuição da acuidade visual. Como alternativa ao uso de lágrimas artificiais pode ser utilizada uma técnica de obstrução do ducto na-

solacrimal com a finalidade de aumentar a retenção da lágrima sobre a córnea em pacientes que ainda apresentam alguma produção lacrimal. Onze cães com ceratoconjuntivite seca (produção lacrimal diferente de 0,0 mm/min. e teste de Jones positivo) foram submetidos à obstrução do ponto lacrimal superior utilizando-se etil-cianoacrilato na forma de gel no olho que apresentou menor produção da fase

*Recebido em 11 de julho de 2011.

Aceito para publicação em 31 de agosto de 2012.

¹Médica-veterinária, *M.M.V.*, Programa de Pós-Graduação em Medicina Veterinária, Instituto de Veterinária (IV), Universidade Federal do Rio de Janeiro (UFRRJ), BR 465, km 07, Seropédica, RJ 23851-900, Brasil. E-mail: a.rosavet@gmail.com – bolsista Capes

²Médico-veterinário, *Dr.Clin.Vet.*, Departamento de Medicina e Cirurgia Veterinária (DMCV), IV, UFRRJ, BR 465, km 07, Seropédica, RJ 23851-900. *Autor para correspondência. E-mail: dr.telhado@gmail.com

³Médica-veterinária, *Dra.CsVs*, DMCV, IV, UFRRJ, BR 465, km 07, Seropédica, RJ 23851-900. E-mail: rbotteon@ufrj.br

aquosa da lágrima enquanto o olho contralateral foi usado como controle. A obstrução foi confirmada pelo teste de Jones. Ao longo de cinco semanas os animais foram avaliados quanto à presença de obstrução, capacidade de retenção da lágrima, e reações adversas. Após 28 dias três animais (3/11) apresentavam exsudato mucoso no olho tratado e o teste de Jones apresentava-se negativo para todos os animais. Quanto aos efeitos adversos, quatro animais (4/11) apresentaram hiperemia conjuntival na primeira semana e sete tiveram quemose apenas no olho tratado logo após a obstrução. Os dados do teste lacrimal de Schirmer foram analisados pelo teste ANOVA fator único para medidas repetidas e os dados sobre quantidade de exsudato foram analisados pelo teste não paramétrico de Friedman. Pelos resultados pode-se concluir que a utilização do etil-cianoacrilato na obstrução do duto nasolacrimal mostrou-se como medida auxiliar útil no tratamento da ceratoconjuntivite seca e de baixo custo, viabilizando, assim, o tratamento.

PALAVRAS-CHAVE. Éster de cianoacrilato, olho seco, cães.

INTRODUÇÃO

A ceratoconjuntivite seca (CCS) ou *olho seco* caracteriza-se pela diminuição da porção aquosa da lágrima resultando em ressecamento e inflamação da córnea e conjuntiva, desconforto ocular e diminuição da acuidade visual quando não diagnosticada e tratada de forma eficiente (Ribeiro et al. 2008). Em cães tem uma incidência estimada entre 1% (Gelatt 1991) e 1,5% (Kaswan et al. 1995).

Em cães há várias causas descritas, porém acredita-se que a mais comum seja um processo auto-imune causando infiltração linfocitoplasmocitária acompanhada de fibrose e destruição irreversível das glândulas lacrimais e da terceira pálpebra (Barnett 1988, Slatter 2005). Outras etiologias incluem o vírus da cinomose, neoplasias, doenças metabólicas sistêmicas e hipoplasia congênita de ácinos lacrimais além das causas iatrogênicas (Gelatt 1991).

Os sinais clínicos variam com a gravidade e duração da deficiência de produção da lágrima, e se a condição é uni ou bilateral, aguda ou crônica, temporária ou permanente. O primeiro sinal é a hiperemia conjuntival. O sinal mais comum é exsudato ocular espesso, aderente, mucóide ou purulento, recobrando a córnea e acumulando-se no fundo do saco conjuntival e tecidos perioculares. Manifestações como blefarospasmo, acompanhado por enftalmia, e prolapso da terceira pálpebra, resultam

da dor e desconforto causados pela deficiência do filme lacrimal pré-corneano. A coloração verde ou amarelada do exsudato indica infecção bacteriana (Taffarel et al. 2002).

Em casos crônicos ocorre dessecação grave, espessamento das camadas epiteliais da córnea e queratinização da mesma. Isto gera um edema de córnea e propicia a neovascularização tanto superficial como profunda. Em tecidos subconjuntivais há uma infiltração difusa de neutrófilos e linfócitos. A irritação exacerba a melanose corneal, resultando em perda permanente da visão (Taffarel et al. 2002). Nos estágios finais ocorre pigmentação da córnea e perda da sensibilidade com a destruição das terminações nervosas do nervo trigêmeo, razão pela qual a dor é relativamente bem tolerada, nesta fase (Kaswan et al. 1995).

O diagnóstico é estabelecido com base no histórico, sinais clínicos, coloração ocular positiva com corantes vitais como a fluoresceína e Rosa Bengala e resultados do teste lacrimal de Schirmer (TLS) reduzido. O exame físico que deve ser completo e detalhado é importante para diagnosticar a causa, mas o diagnóstico definitivo deve ser firmado durante o exame oftálmico (Gelatt 1991, Slatter 2005, Van Der Woerd 2006).

A terapia com antibióticos de uso tópico, agentes mucolíticos, antiinflamatórios, substitutos da lágrima e imunomoduladores deve ser realizada em longo prazo (Gelatt 1991, Slatter 2005). Com isso, o proprietário pode ser levado à exaustão e abandono do tratamento, o que pode levar ao agravamento do quadro clínico, e mesmo acarretar a cegueira.

Os tratamentos cirúrgicos para cães incluem a transposição do duto parotídeo, a tarsorrafia parcial permanente e a obstrução do duto nasolacrimal (Slatter 2005).

A obstrução do duto nasolacrimal (Figura 1) com o objetivo de conservar a lágrima na superfície ocular através do bloqueio de sua drenagem (Gelatt 1991, Slatter 2005, Gelatt et al. 2006) é utilizada como uma alternativa ao uso de lágrimas artificiais.

Algumas das técnicas mais utilizadas na medicina humana incluem plugues de silicone ou colágeno, colas cirúrgicas, eletrocauterização e estenose cirúrgica do ponto lacrimal sendo que estes pouco utilizados em medicina veterinária. Dessa forma o presente trabalho teve como objetivo testar a utilização do etil-cianoacrilato (éster de cianoacrilato) como alternativa para tratamento da ceratoconjuntivite seca em cães mediante obstrução do ducto nasolacrimal.

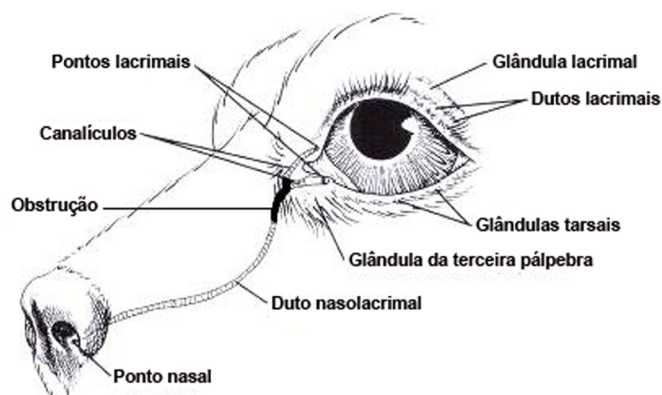


Figura 1. Local da obstrução e os componentes do sistema nasolacrimal de cão. Fonte: adaptado de Slatter (2005).

MATERIAL E MÉTODOS

Este estudo antes de ser iniciado foi aprovado pelo Comitê de Ética em Pesquisa da UFRRJ (processo 23083.005041/2010-03).

Durante toda fase de experimentação foram respeitados os Princípios Éticos postulados pelo Colégio Brasileiro de Experimentação Animal (COBEA), assim como os termos da Lei nº 6.638, de 08 de maio de 1979, que estabelece normas para prática científica da vivissecção de animais, e o Decreto nº 24.645 de 10 de julho de 1934.

Foram utilizados cães da raça Beagle, machos e fêmeas com idade entre um e seis anos, pesando entre oito e 14 kg, procedentes do canil do Laboratório de Quimioterapia Experimental em Parasitologia Veterinária (LQEPV) do Instituto de Veterinária da Universidade Federal Rural do Rio de Janeiro.

Foram selecionados 11 cães sem sinais clínicos de quadros mórbidos sistêmicos, positivos para a ceratoconjuntivite seca, segundo o TLS I (Gelatt 1991), com produção lacrimal diferente de zero mm/minuto e teste de Jones positivo (Slatter 2005).

Em relação à presença de exsudato utilizou-se a seguinte classificação: nenhum (ausente), pouco (acumulado apenas no canto nasal da fissura palpebral) e muito (recobrando a maior parte da córnea e conjuntiva), entendendo-se por exsudato o acúmulo de secreções ou fluido inflamatório com alta concentração de proteínas e detritos celulares (Robbins et al. 2000).

Para a experimentação, os animais foram submetidos ao jejum prévio de oito horas. Após tricotomia e anti-sepsia de pequena porção do membro torácico foi procedida a punção da veia cefálica com cateter 22G^a, e posteriormente iniciada a infusão

venosa de solução de cloreto de sódio (NaCl) 0,9%^b na velocidade de 10 ml/kg/hora. Após foi efetuada a administração do hipnótico propofol^c (Natalini 2007), pela via intravenosa na dosagem de 5mg/kg no intervalo compreendido entre 10 e 40 segundos, respeitando os sinais clínicos da indução anestésica e reflexos corneal e palpebral. Nos casos em que os reflexos de proteção demonstraram-se diminuídos antes do término da administração da dose inicial total, a administração foi interrompida. Quando a dose total inicial não foi suficiente ao seu propósito, a administração de mais 2mg/kg com velocidade de 10 a 20 segundos foi procedida observando-se a resposta dose-efeito desejada.

Logo após a indução, os animais foram submetidos ao procedimento de obstrução do duto nasolacrimal em apenas um olho, sendo este o que apresentou menor produção da fase aquosa do filme lacrimal pré-corneano pelo TLS I. O olho contralateral não foi obstruído servindo de controle.

A obstrução foi realizada utilizando-se etil cianoacrilato na forma de gel^d, o qual foi injetado para o interior do duto nasolacrimal, com auxílio de uma agulha 25x7mm (Figura 2) cortada ao meio para a retirada do bisel cortante. O gel foi acondicionado no canhão da agulha, acoplada em uma seringa de 10 ml contendo ar, procedendo-se a inoculação no interior do duto lacrimal.

Após a recuperação anestésica uma gota de solução de fluoresceína 1%^e foi aplicada em cada olho

^b NaCl 0,9%, frasco de 500ml, Glicolabor Indústria farmacêutica LTDA, Ribeirão Preto, SP.

^c Propovan 1%®, Cristália Indústria química e farmacêutica LTDA, Itapira, SP.

^d Super Bonder Flex gel®, Loctite, Brasil.

^e Fluoresceína sódica 1%®, Allergan Produtos Farmacêuticos LTDA, Guarulhos, SP.

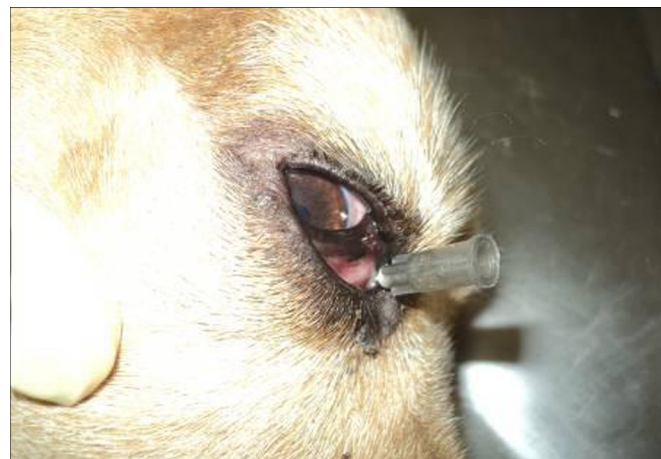

Figura 2. Animal com o duto nasolacrimal direito superior canulado, sob anestesia geral.

^a Jelco® PLUS 22G, Medex do Brasil, São Paulo, SP.

para a confirmação da obstrução. Todos os animais submetidos ao procedimento de obstrução foram examinados uma vez por semana ao longo de cinco semanas para investigar e avaliar, através do TLS I e teste de Jones, a capacidade de retenção da lágrima, a presença da obstrução e possíveis reações adversas.

Imediatamente após o procedimento para obstrução do duto nasolacrimal todos os animais receberam uma gota de colírio antiinflamatório, à base de diclofenaco sódico 0,1%^f no fundo do saco conjuntival. Em seguida a avaliação clínica foi realizada em relação ao olho contralateral quanto aos parâmetros hiperemia conjuntival, quemose e edema de córnea.

Nos dias, um (D1), sete (D7), 14 (D14), 21 (D21) e 28 (D28) foram avaliados os seguintes parâmetros: presença e quantidade de exsudato, presença ou ausência da obstrução e reações adversas como hiperemia conjuntival, quemose, edema e úlcera de córnea. A seguir procedeu-se aos TLS I e Jones em ambos os olhos.

Os dados obtidos pelo TLS I foram avaliados por análise de variância (Anova fator único para medidas repetidas) com 99% de confiança ($p \leq 0,01$) e os dados sobre quantidade de secreção, foram analisados pelo teste não paramétrico de Friedman.

RESULTADOS E DISCUSSÃO

A avaliação clínica anterior ao procedimento da obstrução do duto nasolacrimal revelou que o sinal mais freqüente na população estudada, foi a presença de exsudato ocular que estava presente em todos os animais selecionados, em quantidades variáveis de pouca em quatro animais (36,3%) a muita em sete animais (63,7%).

As secreções conjuntivais mucopurulentas segundo Slatter (2005) são comuns quando a fase aquosa do filme lacrimal está ausente, concordando com a presença de exsudato em todos os animais. Quanto ao aspecto, o exsudato ocular era espesso, aderente, mucóide ou purulento, recobrendo a superfície da córnea e tecidos perioculares, portanto de acordo com a descrição de Salisbury & Bonagura (1997), Taffarel et al. (2002) e Slatter (2005).

Os animais avaliados embora diagnosticados com CCS não apresentavam lesão irreversível das glândulas lacrimais e da terceira pálpebra conforme proposto por Kaswan et al. (1985), Barnett (1988) e

Slatter (2005). Também não apresentavam dessecação grave e espessamento das camadas epiteliais da córnea, característicos de processos crônicos graves (Kaswan et al. 1995).

A neovascularização e a pigmentação corneais, que são citadas como conseqüências comuns da CCS não tratada (Gelatt 1991), foram observadas em apenas dois (18,2%) animais neste estudo. Este fato, não está ainda elucidado, necessitando para tal um estudo mais aprofundado, visto que o desconforto e as lesões perioculares que também seriam esperadas nestes cães, principalmente por serem animais mantidos em canis com chão de terra sem nenhum tipo de limpeza diária dos olhos, não foram constatados. Uma possibilidade é que os casos embora bem estabelecidos sejam recentes.

Cuidados em relação à técnica

Embora de fácil execução algumas limitações merecem ser destacadas. Inicialmente utilizou-se o etil-cianoacrilato sob a forma líquida o que se revelou inadequado ao procedimento proposto devido ao fato de sua secagem ser extremamente rápida, fazendo assim com que o adesivo colasse dentro da própria cânula.

Informações sobre o produto foram buscadas junto ao fabricante e como alternativa a forma de gel do etil-cianoacrilato foi testada. Constatou-se então que o produto em gel tem um tempo de secagem maior permitindo, assim, passar pela cânula e se depositar ao longo do duto nasolacrimal.

Outro ponto importante foi a dificuldade de aderência do adesivo no duto nasolacrimal inferior. Após injeção do produto e retirada da cânula foi observado que o adesivo era extraído juntamente com a mesma no formato da trajetória do duto. Dificuldade semelhante foi relatada quando da utilização do adesivo em procedimento odontológico, onde a adesividade e a rápida polimerização na presença de umidade tecidual foram duas características confirmadas segundo Endo et al. (2007).

Quando a canulação e posterior injeção do adesivo foi realizada no duto nasolacrimal superior a cola permaneceu no interior do duto promovendo sua obstrução. É provável que a dificuldade de canulação e injeção do produto no duto inferior tenham ocorrido pela diferença de tamanho, sendo que o duto inferior apresenta-se maior. Outro fator preponderante diz respeito à trajetória do duto nasolacrimal inferior que está mais próximo ao saco conjuntival onde há mais umidade, o que prova-

^f Still®, Allergan Produtos Farmacêuticos LTDA, Guarulhos, SP.

velmente influenciou a aderência do adesivo ao tecido.

Embora em geral os plugues sejam utilizados no ponto lacrimal inferior por ser este o principal responsável pela drenagem lacrimal (Balaram et al. 2001), pelas dificuldades encontradas e visando uma metodologia de fácil utilização, optamos pela introdução do gel a partir do ponto lacrimal superior.

Teste Lacrimal de Schirmer I

Os valores observados antes da obstrução variaram de 0,1 a 25 mm/min., com média de 6,6 e 11,9 mm/min., respectivamente nos olhos tratados (obstruídos) e controle. A diferença no D1 entre controle e tratados foi significativa a um grau de confiança de 99% ($p \leq 0,01$).

Esses achados individuais são compatíveis com os relatos de Slatter (2005) que as variações na quantidade de lágrima são freqüentes nos períodos mais quentes e secos do ano, como quando foi realizado este estudo. Esta variação também é comum nos animais com TLSI normal, sendo mais evidente nos cães com valores próximos ao normal inferior sendo resultado da evaporação lacrimal maior.

Gelatt (1991) destacou que flutuações nos valores do TLS podem ocorrer diária ou semanalmente, contudo somente flutuações semanais são consideradas biologicamente significativas.

Avaliação após o Procedimento Obstrutivo

Logo após a promoção da obstrução do conduto lacrimal observou-se a presença de hiperemia e edema conjuntival em onze e sete animais, respectivamente. A inflamação da conjuntiva (conjuntivite) é a causa mais comum da hiperemia, e quase sempre envolve as estruturas adjacentes (córnea e pálpebras). Hiperemia conjuntival, quemose, lacrimejamento e presença de exsudato são os principais sinais observados em conjuntivites e são freqüentes quando se faz a manipulação das estruturas oculares, independente da forma ou motivo, podendo decorrentes de diversos fatores incluindo uma reação ao produto aplicado. No caso, a reação inflamatória decorrente do produto seria provavelmente mais generalizada, envolvendo outras estruturas oculares e teria uma duração maior, visto que 10 minutos após o término do procedimento, os animais não mais apresentavam quemose.

Pode-se sugerir que a reação inflamatória local foi pelo menos em parte controlada pelo colírio an-

tiinflamatório, à base de diclofenaco sódico 0,1% que foi aplicado no fundo do saco conjuntival imediatamente após o procedimento.

Como efeitos tóxicos relacionados aos monômeros de cianoacrilato destacam-se a formação de edema e necrose tecidual (Eiferman & Snyder 1983), que segundo Trott (1997) é dependente dos níveis de vascularização do tecido.

A toxicidade dos adesivos a base de cianoacrilato está relacionada com a velocidade de degradação e número de carbonos ou tamanho de sua cadeia (Weber & Chapman 1984). O etil-cianoacrilato um éster de cadeia curta é rapidamente degradado em cianoacetato e formaldeído (Serenson 1998), e possui histotoxicidade comprovada, porém menos intensa que os produtos a base de metil-cianoacrilato. Trott (1997) destacou que o etil-cianoacrilato é degradado em formaldeído que apresenta ação irritativa sobre a pele e mucosas.

Na literatura há relatos de que mesmo os adesivos de cianoacrilato menos tóxicos (n-octil e n-butil) devem ser utilizados em pequenas quantidades, pois, caso contrário causam reação inflamatória intensa, vascularização e necrose corneana ao redor da área colada (Refojo et al. 1971).

Neste estudo, o produto não foi aplicado diretamente na córnea, mas não é possível excluir a possibilidade de contato do cianoacrilato ou seus metabólitos com a córnea, porém nenhum animal apresentou alterações da córnea ao longo do experimento as quais seriam esperadas se a reação ocular fosse devida ao formaldeído (Tabela 1). Concordando com essa premissa, Barreiro et al. (1995) destacaram que os adesivos de etil-cianoacrilato não apresentaram toxicidade capaz de induzir reação inflamatória.

Corroborando a hipótese de que as reações observadas neste estudo não foram decorrentes da toxicidade do produto, mas provavelmente pela manipulação, o uso de cianoacrilatos em oftalmologia já foi testado como tratamento de úlceras experimentais em córneas de coelhos obtendo-se bons resultados quanto a sua biocompatibilidade (Ollivier et al.

Tabela 1. Efeitos adversos pós-obstrução no canal nasolacrimal em cães da raça Beagle.

Efeitos adversos	Dias				
	1	7	14	21	28
Quemose	7	0	0	0	0
Edema de córnea	0	0	0	0	0
Úlcera de córnea	0	0	0	0	0
Hiperemia conjuntival	11	4	0	0	0

2001). Relatos do seu emprego em tecido epitelial e conjuntivo não mencionam reação inflamatória (Lacaz Netto & Macedo 1986, Barreiro et al. 1995, Caldas & Gusmão 1998). O mesmo ocorre em relação ao tecido ósseo (Caroli et al. 1997, Gonzalez et al. 2000, Saska et al. 2004).

Enquanto a possibilidade de lesão de córnea associada ao uso de adesivo de cianoacrilato é sugerida, também o êxito no tratamento imediato dos afinamentos e perfurações corneanas foi relatado (Leahey et al. 1993) e atribuído ao retardamento do processo de necrose estromal. Segundo esses autores, o uso de adesivos em ulcerações de córnea reduz a inflamação e melhora o prognóstico cirúrgico.

Apesar da relativa histotoxicidade do etil-cianoacrilato (Trott 1997), ele ainda vem sendo utilizado em algumas situações clínicas em Medicina Humana e Veterinária. O uso de cianoacrilatos menos tóxicos é mais recomendado, entretanto seu alto custo pode ser limitante, especialmente em Medicina Veterinária.

Segundo Weber & Chapman (1984) e Shermak et al. (1998), na presença de água ou sangue, os adesivos à base de cianoacrilato se degradam devido à ionização para formar cianoacetato e formaldeído, com ligeira reação exotérmica, o que justifica pelo menos em parte a vasodilatação e a hiperemia conjuntival observada neste estudo.

Nas avaliações subseqüentes, notou-se uma diminuição do edema e hiperemia, sendo que entre os dias, sete e 14, nenhum animal apresentou qualquer reação adversa.

No que se refere à quantificação da secreção a partir da primeira semana, observou-se uma modificação no padrão de secreção ocular, sendo esta evidenciada em pouca quantidade em sete animais e em grande quantidade em quatro dos 11 olhos tratados (Tabela 2). Quanto ao tipo, a secreção foi variável. Porém a conjuntivite infecciosa com exsudado purulento e reação ocular mais intensa não foram comprovadas neste estudo onde nenhum animal apresentou reação inflamatória evidente após a primeira semana de avaliação. Destaca-se, no entanto que todos apresentavam exsudato mucoso em quantidade variável antes do procedimento, sendo este observado até o décimo quarto dia após a obstrução em quatro animais. A secreção ocular mucosa é compatível com afecções oculares diversas (Nelson & Couto 2001), incluindo os achados em perdas de continuidade epitelial corneana (Nasisse 1985), que não ocorreu nesse estudo.

Tabela 2. Quantidade de exsudato ocular observada em cães da raça Beagle.

Animais	Dias				
	Pré-obstrução	Pós-obstrução			
		1	7	14	21
1	1	1	0	0	0
2	1	1	0	0	0
3	1	1	0	0	0
4	2	1	0	0	0
5	2	1	0	0	0
6	2	2	1	1	1
7	2	2	1	1	1
8	1	1	0	0	0
9	2	2	1	0	0
10	2	2	0	0	0
11	2		2	1	1

^a De acordo com o critério de classificação: 0 - nenhum, 1 - Pouco, 2 - muito.

Ao final do período de observação (28 dias), três animais mantiveram o exsudato ocular, que deve ser diferenciado da secreção lacrimal pela sua característica.

Em estudo conduzido por Braga et al. (2004) com a finalidade de testar o uso de adesivo de cianoacrilato em ceratoplastia de córnea de conjuntiva nenhum cão apresentou sinais de processo infeccioso ocular. Em contradição ao presente estudo em que nenhum processo infeccioso foi evidenciado, os autores utilizaram profilaxia antimicrobiana pré e pós-operatória. Na série de 49 transplantes realizados por Cardarelli & Basu (1969) não foi utilizado antibiótico pós-operatório verificando-se apenas um caso de infecção.

Como citado por Eiferman & Snyder (1983) os poucos casos de infecção relacionados ao uso de adesivos de cianoacrilato podem ser em parte decorrentes de propriedades bacteriológicas devidas à ligações ativas de moléculas de cianoacrilato com a parede celular de bactérias gram-positivas.

Weber & Chapman (1984) revisaram resultados envolvendo o uso de cianoacrilato e descreveram que estes adesivos eram completamente biodegradáveis e permitiam a regeneração de fraturas com reação inflamatória mínima.

Awe et al. (1963) e Quinn et al. (1995) testaram alguns adesivos de cianoacrilato utilizados na rotina clínica para verificar a presença de contaminação após abertos e não verificaram resultados positivos. Os dados deste estudo são, portanto concordantes com os relatos de ausência de infecção ocular associada ao uso de adesivos de cianoacrilato.

Ao longo do período de avaliação (Tabela 2), observou-se uma evidente melhora do quadro clínico. Na última semana nenhum animal apresentou quemose, hiperemia conjuntival e edema de córnea.



Figura 3. Animal apresentando teste de Jones negativo no olho direito em que houve obstrução do duto nasolacrimal, no dia 28 (pós-obstrução).

Todos os olhos tratados foram negativos no teste de Jones ao final de 28 dias (Figura 3). Para confirmação da obstrução utiliza-se o colírio de fluoresceína que ao ser instilado nos olhos, penetra pelos pontos lacrimais, principalmente o inferior e flui pelo ducto nasolacrimal. Se a drenagem estiver patente, observa-se o corante no assoalho da narina ipsilateral. O tempo estimado do percurso é de três a cinco minutos. Se ocorrer atraso na drenagem do corante (tempo maior que cinco minutos) ou o não aparecimento do mesmo no assoalho correspondente, o diagnóstico é negativo e confirma a obstrução (Jones & Wobig 1976, Kleiner 2003, Grahn & Sandmeyer 2007).

Os resultados associados aos procedimentos de obstrução dos ductos naso-lacrimais, no tratamento de pacientes com CCS em que ainda há alguma produção lacrimal com o método de obstrução aqui proposto foram favoráveis. A retenção de lágrima aumentou progressivamente nos animais tratados de forma que aos 28 dias os valores do TLS I entre olhos tratados (obstruídos) e controle foram equivalentes, 11,6 e 11,7 para olhos obstruídos e controle, respectivamente.

Interessante destacar que a retenção da lágrima nos olhos submetidos a obstrução do duto lacrimal foi progressiva. No dia 1, antes do procedimento o resultado médio no TLS foi significativamente maior ($p=0,01351$) entre os animais do grupo controle (11,8 mm/min.) comparativamente aos animais tratados (11,7 mm/min.), atestando a condição de CCS nos olhos obstruídos.

Nos exames subseqüentes os valores foram crescentes nos olhos obstruídos, não sendo evidenciada diferença significativa em relação aos controles a

partir do sétimo dia. Nos olhos não obstruídos (controles) os valores foram relativamente constantes, com variação média sempre acima de 10 mm/min e, portanto normais.

O aumento da retenção de lágrima no saco conjuntival como resultado da oclusão dos dutos lacrimais com o etil-cianoacrilato demonstrou-se viável durante os 28 dias de avaliação. Clinicamente não ocorreram complicações relevantes e o objetivo de manter a umidade da córnea foi atingido, não sendo possível comparar aos efeitos prolongados dos plugues de silicone, porém funcional por tempo superior àqueles relacionados aos plugues de colágeno que se dissolvem usualmente após duas semanas (Gelatt 1991). Outra vantagem da técnica proposta é a possibilidade de colocação em cães de grande porte, que segundo Williams (2002) podem ter os dutos nasolacrimais muito largos impossibilitando a oclusão adequada com o uso de plugues de silicone.

CONCLUSÕES

A utilização do etil-cianoacrilato para obstrução do duto nasolacrimal de cães com ceratoconjuntivite seca é viável e promove o aumento da retenção de lágrima na superfície ocular independente do aumento da produção lacrimal.

O procedimento aqui proposto, pela baixa complexidade na aplicação, facilidade de aquisição do produto e baixo custo pode ser indicado como uma alternativa no tratamento da CCS em cães.

REFERÊNCIAS BIBLIOGRÁFICAS

- Awe W.C., Roberts W. & Braunwald N.S. Rapidly polymerizing adhesive as a hemostatic agent: study of tissue response and bacteriological properties. *Surgery*, 54:322-328, 1963.
- Balaram M., Schaumberg D.A. & Dana M.R. Efficacy and tolerability outcomes after punctal occlusion with silicone plugs in dry eye syndrome. *Am. J. Ophthalmol.*, 131:30-36, 2001.
- Barnett K.C. Keratoconjunctivitis sicca: sex incidence. *J. Small Anim. Pract.*, 29:531-534, 1998.
- Barreiro G.D.P., Ramirez J.F.S. & Lopez E.D. Experiência em 10 casos de sutura cutânea usando el adhesivo etil-cianoacrilato. *Ginecol. Obstetric. Mexico*, 63:10-14, 1995.
- Braga F.V.A., Pippi, N.L., Gomes K., Weiss M., Flores F., Dalmolin F., Severo D., Krauspenhar L. & Leott A. Ceratoplastia com enxerto autógeno lamelar livre de córnea e pediculado de conjuntiva fixados com adesivo de cianoacrilato em cães. *Cienc. Rur.*, 34:1119-1126, 2004.
- Caldas Jr. A.F. & Gusmão E.S. Estudo clínico comparativo da coaptação dos tecidos gengivais, após cirurgia a retalho, utilizando etil-cianoacrilato (Super Bonder) e fio de sutura. *Rev. Periodont.*, 7:35-42, 1998.

- Cardarelli J. & Basu P.K. Lamellar corneal transplantation in rabbits using isobutyl cyanoacrylate. *Can. J. Ophthalmol.*, 4:179-182, 1969.
- Couto G.C. & Nelson R.W. *Manual de Medicina Interna de Pequenos Animais*. 2^a ed. Guanabara-koogan, Rio de Janeiro, 2001. 1084p.
- Eiferman R.A. & Snyder J.W. Antibacterial effect of cyanoacrylate glue. *Arch. Ophthalmol.*, 101:958-60, 1983.
- Endo M.S., Costa J.V., Natali M.R.M. & Queiroz A.F. Efeito in vivo do etil-cianoacrilato como isolamento absoluto em gengiva inserida. *Rev. Odontol. UNESP*, 36:287-292, 2007.
- Garrido C., Teles D., Koji W. & Freitas D. Cola terapêutica de cianoacrilato nas perfurações corneanas. *Arq. Bras. Oftalmol.*, 62:683-686, 1999.
- Gasset A.R., Hood C.I., Ellison E.D. & Kaufman H.E. Ocular tolerance to cyanoacrylate monomer tissue adhesive analogues. *Invest. Ophthalmol. Visual Sci.*, 9:3-11, 1970.
- Gelatt K.N. Canine lacrimal and nasolacrimal diseases, p.276-289. In: Gelatt K.N., (Ed.), *Veterinary Ophthalmology*. 2^a ed. Lea & Febiger, Philadelphia, 1991.
- Gelatt K.N., Peiffer Jr. R.L., Erickson J.L. & Gum G.G. Evaluation of tear formation in the dog using a modification of Schirmer tear test. *J. Am. Vet. Med. Assoc.*, 166:368-370, 1975.
- Gonzalez E., Orta J., Niemshik L., Galera R., Onay R. & Rojas O. Ethyl-2-cyanoacrylate fixation of the cranial bone flap after craniotomy. *Surgical Neurology*, 53:288-289, 2000.
- Grahn B.H. & Sandmeyer L.S. Diseases and surgery of the canine nasolacrimal system. p.618-632. In: Gelatt K.N. *Veterinary Ophthalmology*. 4^a ed. Blackwell Publishing Ltd, Ames, 2007.
- Jones L.T. & Wobig J.R. Surgery of the eyelids and lacrimal system, p.141-151. In: Jones L.T. & Wobig J.R. (Eds), *Lacrimal Diagnostic Tests*. Aesculapius, Alabama, 1976.
- Kaswan R.L., Bounous D. & Hirsh S.G. Diagnosis and management of keratoconjunctivitis sicca. *Vet. Med.*, 90:539-560, 1995.
- Kaswan R.L., Martin C.L. & Dawe D.L. Keratoconjunctivitis sicca: immunological evaluation of 62 canine cases. *Am. J. Vet. Res.*, 46:376-383, 1985.
- Kleiner J.A. *Tratamento cirúrgico da epífora crônica em animais de companhia*. Dissertação (Ciências Veterinárias), Universidade Federal do Paraná. 2003. 57p. (Disponível em: <www.epgcv.agrarias.ufpr.br/dissertacoes.htm>.)
- Lacaz Netto R. & Macedo N.L. Estudo clínico da reparação do enxerto livre de gengiva. *Rev. Assoc. Paulist. Cirurg. Dent.*, 40:164-170, 1986.
- Lacaz Netto R., Santos G.M., Macedo N.L., Lima F.R., Santos L.M. & Oka-Moto T. Uso do cianoacrilato na proteção das incisões. Estudo histopatológico comparativo da reparação tecidual em incisões realizadas na pele de ratos, após o uso do metil, do isobutil e do etil-cianoacrilatos (Super Bonder). *Rev. Gaucha Odontol.*, 39:243-248, 1991.
- Leahey A.B., Gottsch J.D. & Stark W.J. Clinical experience with n-butyl cyanoacrylate (Nexacryl) tissue adhesive. *Ophthalmology*, 100:173-80, 1993.
- Leonard F., Kulkarni R.K., Brandes G., Nelson J. & Cameron J.J. Synthesis and degradation of poly (alkyl alpha-cyanoacrylates). *J. Appl. Polymer Sci.*, 10:259-72, 1966.
- Martin C.L. & Anderson C.B. Ocular anatomy, p.12-121. In: Gellatt K.N. *Veterinary ophthalmology*. 2nd ed. Lea & Febiger, Philadelphia, 1981.
- Moore C.P. Qualitative tear film disease in small animal ophthalmology. *Vet. Clin. N.: Am. Small Anim. Pract.*, 20:565-581, 1990.
- Moore C.P. Diseases and surgery of the lachrymal secretory system, p.583-607. In: Gelatt K.N. (Ed.), *Veterinary Ophthalmology*. 3rd ed. Lippincott Williams & Wilkins, Baltimore, 1997.
- Nassise M.P. Canine ulcerative keratitis. *Comp. Cont. Edu. Pract. Vet.*, 7:686-701, 1985.
- Natalini C.C. *Teoria e Técnicas em Anestesiologia Veterinária*. Artmed, Porto Alegre, 2007. 293p.
- Ollivier F., Delverdier M. & Regnier A. Tolerance of the rabbit cornea to an n-butyl-ester cyanoacrylate adhesive (Vet-bond®). *Vet. Ophthalmol.*, 4:1-6, 2001.
- Quinn J.V., Osmond M.H., Yurack J.A. & Moir P.J. N-2-butylcyanoacrylate: risk of bacterial contamination with an appraisal of its antimicrobial effects. *J. Emerg. Med.*, 13:581-585, 1995.
- Refojo M.F., Dohlaman C.H. & Koliopoulos J. Adhesives in ophthalmology: a review. *Surv. Ophthalmol.*, 15:217-36, 1971.
- Refojo M.F., Dohlaman C.H., Ahmad B., Carroll J.M. & Allen J.C. Evaluation of adhesives for corneal surgery. *Arch. Ophthalmol.*, 80:645-656, 1968.
- Ribeiro A.P., Brito F.L.C., Martins B.C., Mamede F. & Laus J.L. Qualitative and quantitative tear film abnormalities in dogs. *Cienc. Rur.*, 38:568-575, 2008.
- Robbins S.L., Kumar V. & Cotran R.S. *Patologia Estrutural e Funcional*. 3^a ed. Guanabara-koogan, Rio de Janeiro, 2000. 1251p.
- Saska S., Roslindo E.B., Bolini P.D.A. & Minarelli-Gaspar A.M. Uso do adesivo à base de etil-cianoacrilato na reparação óssea. *Rev. Bras. Ortoped.*, 39:461-467, 2004.
- Serenson J.A. Bond strength data eases choice of higher performance adhesives. *Modern Plastics Mid*, 3-5, 1998.
- Shermak M.A., Wong L., Inoue N., Crain B.J., Im M.J., Chao E.Y.S. & Manson P.N. Fixation of the Craniofacial Skeleton with Butyl-2-Cyanoacrylate and Its Effects on Histotoxicity and Healing. *Plastic Reconstruct. Surg.*, 102:309-318, 1998.
- Slatter D. Lacrimal system, p.259-282. In: Slatter D. (Ed.), *Fundamentals of Veterinary Ophthalmology*. 3rd ed. W.B. Saunders Co., Philadelphia, 2005.
- Taffarel M.O., Cavalcante C.Z. & Cunha O. Ceratoconjunctivite seca. *Rev. Nosso Clínico*, 28:6-12, 2002.
- Trott A.T. Cyanoacrylate Tissue Adhesives: An Advance in Wound Care. *J. Am. Med. Assoc.*, 277:1559-1560, 1997.
- Ueda E.L., Hofling-Lima A.L., Sousa L.B., Tongu M.S., Yu M.C.Z. & Lima A.A.S. Avaliação de um cianoacrilato quanto à esterilidade e atividade biocida. *Arq. Bras. Oftalmol.*, 67:397-400, 2004.
- Weber S.C. & Chapman M.W. Adhesives in orthopaedic surgery: a review of the literature and in vitro bonding strengths of bone-bonding agents. *Clinic. Orthoped.*, 191:246-249, 1984.
- Williams D.L. Use of punctal occlusion in the treatment of canine keratoconjunctivitis sicca. *J. Small Ani. Pract.*, 43:478-481, 2002.