

## Aspectos anatômicos do aparelho genital masculino de pacas\*

Cristiana Gama Pacheco Stradiotti<sup>1</sup>, José Frederico Straggiotti Silva<sup>2</sup>, Isabel Candia Nunes da Cunha<sup>2</sup>, Deolindo Stradiotti Júnior<sup>3+</sup>, Antônio Carlos Cóser<sup>4</sup>, Charlene Cândida Rangel<sup>5</sup>, Tatiana Fiorotti Rodrigues<sup>5</sup> e Flebson Montalvão de Almeida<sup>6</sup>

**ABSTRACT.** Stradiotti C.G.P., Silva J.F.S., Cunha I.C.N., Stradiotti Junior D., Cóser A.C., Rangel C.C., Rodrigues T.F. & Almeida F.M. [**Anatomical aspects of the pacas male genital apparatus.**] Aspectos anatômicos do aparelho genital masculino de pacas. *Revista Brasileira de Medicina Veterinária*, 37(3):217-221, 2015. Programa de Pós-Graduação em Reprodução e Nutrição Animal, Universidade Federal do Espírito Santo, Rua Alto Universitário, s/n, Alegre, ES 29500-000, Brasil. E-mail: deolindo.stradiotti@ufes.br

The objective was to describe the constituent bodies of the male paca reproductive system and understand their functions in order to contribute to the adoption of appropriate reproductive techniques for rearing in captivity. An evaluation of the morphological macroscopic regional of reproductive characteristics of six males was done. The specimens were subjected to the anatomical dissection techniques, which allowed its visualization, description and biometry. The study confirmed that the typical characteristics of other hystricomorphos occurred, like the absence of scrotum, presence of a ridge or diverticulum located on the dorsal surface of the penis gland and the penis bone. But, some penis characteristics are more emphasized in pacas. The gland is totally covered by horny papillae, which gives it a rough aspect. There is a pair of horny plaques with serrated edges located latero ventrally and in the distal region of the gland, inside the diverticulum, and a pair of well-developed, cone-shaped horny spikes, which project beyond the gland when penis is erect. The function of these differentiated structures is not yet well described. It is believed that may be related to ovulatory stimulus, when in contact with the reproductive system of the female during copulation. The presence of accessory genital glands, compared with pre-existing study on them, could see the presence of *Ampulla ductus deferentis* (deferent duct blister). It is understood that these findings may contribute to the development of management techniques that would allow better reproduction of the species in captivity.

**KEY WORDS.** Anatomy of pacas, rearing in captivity, penile pacas, reproduction of pacas.

**RESUMO.** Objetivou-se descrever os órgãos constituintes do aparelho reprodutor de pacas macho, bem como compreender suas funções, de forma a contri-

buir na adoção de técnicas reprodutivas adequadas para criação em cativeiro. Foi realizada avaliação morfológica macroscópica regional das caracterís-

---

\* Recebido em 25 de abril de 2013.

Aceito para publicação em 30 de abril de 2014.

<sup>1</sup> Bióloga, Faculdade de Castelo, Rua Padre Anchieta, 33, Alegre, ES 29500-000, Brasil. E-mail: cristianastradiotti@terra.com.br

<sup>2</sup> Médico-veterinário autônomo. Rua Padre Anchieta, 33, Alegre, ES 29500-000. E-mail: gllopes@click21.com.br

<sup>3</sup> Zootecnista, Programa de Pós-Graduação em Ciências Veterinárias, Universidade Federal do Espírito Santo (UFES), Rua Alto Universitário, s/n, Alegre, ES 29500-000. \*Autor para correspondência, E-mail: deolindo.stradiotti@ufes.br

<sup>4</sup> Engenheiro Agrônomo, Professor Visitante Nacional Sênior, Programa de Pós-Graduação em Ciências Veterinárias, CCA/UFES, Rua Alto Universitário, s/n, Alegre, ES 29500-000. Bolsista da CAPES. E-mail: acosser1@yahoo.com.br

<sup>5</sup> Zootecnista, Mestrando do Programa de Pós-Graduação em Ciências Veterinárias, UFES, Rua Alto Universitário, s/n, Alegre, ES 29500-000. E-mails: chacharangel@hotmail.com; tati\_fiorotti@hotmail.com

<sup>6</sup> Médico-veterinário, Programa de Pós-Graduação em Ciências Veterinárias, UFES, Rua Alto Universitário, s/n, Alegre, ES 29500-000. E-mail: fleferraz@hotmail.com

ticas reprodutivas de seis machos. Os exemplares foram submetidos à técnica de dissecação anatômica, que permitiu sua visualização, descrição, e biometria. O estudo confirmou a ocorrência de características típicas de outros hystricomorphos, como a ausência de escroto, presença de um sulco ou divertículo localizado na superfície dorsal da glândula do pênis e osso peniano. Mas, algumas características penianas são mais acentuadas em pacas. A glândula apresenta-se totalmente recoberta por papilas cornificadas, o que lhes confere um aspecto áspero. Também, a ocorrência de um par de placas córneas que apresentam borda serrilhada, localizadas latero-ventralmente e na região distal da glândula, dentro do divertículo, e a ocorrência de um par de espículas córneas bem desenvolvidas e de formato cônico que se projetam além do plano da glândula quando o pênis está ereto. A função dessas estruturas diferenciadas ainda não se encontra bem descrita. Acredita-se que possam estar relacionadas com estímulo ovulatório, quando em contato com o aparelho reprodutor da fêmea, no momento da cópula. Quanto à presença das glândulas genitais acessórias, comparativamente a estudo pré-existente sobre as mesmas, pôde-se constatar o diferencial da presença da ampola do ducto deferente. Entende-se que essas constatações possam contribuir para o desenvolvimento de técnicas de manejo visando a possibilitar melhoria da reprodução da espécie em cativeiro.

**PALAVRAS-CHAVE.** Anatomia de pacas, animais silvestres, criação em cativeiro, pênis de paca, reprodução de pacas.

## INTRODUÇÃO

É quase unânime entre os consumidores de carne de animais silvestres que a paca é possuidora da carne mais apreciada. Além de seu sabor agradável, apresenta qualidades nutricionais que atendem aos mais exigentes consumidores, por apresentar baixo teor calórico (124 Kcal/100g), proteína com níveis próximos a 20 %, sendo ainda, rica em cálcio e fósforo. Segundo a União Internacional de Conservação da Natureza, a paca encontra-se em processo de extinção local, exatamente por essas razões, uma vez que animais silvestres sinérgicos, ou seja, que possuem aptidão zootécnica, conseqüentemente, sofrem uma pressão de caça muito grande. Dessa forma, planos de manejo que visem a sua conservação, necessariamente, devem envolver técnicas de criação comercial, para que, dessa maneira, seja possível atender ao mercado consumidor de forma controlada e oferecer garantias de sobrevivência para as espécies de vida livre.

Em todas as criações, o processo reprodutivo é de fundamental importância, não somente para a perpetuação da espécie, mas, principalmente, por ser um fator decisivo no desempenho econômico da atividade. Dessa maneira, conhecimentos básicos sobre a anatomia, fisiologia e comportamento reprodutivo dos animais é de fundamental importância para a criação de técnicas de manejo adequadas às espécies envolvidas. Pelo exposto, objetiva-se com esse trabalho, descrever os órgãos constituintes do aparelho reprodutor de pacas macho, bem como compreender suas funções no que concerne à atividade reprodutiva do animal visando a contribuir para a adoção de técnicas reprodutivas adequadas para pacas em cativeiro.

## MATERIAL E MÉTODOS

Para o estudo da anatomia reprodutiva, foram utilizados seis animais provenientes da Polícia Ambiental do Espírito Santo e do Criatório Comercial de Espécies da Fauna Silvestre, localizado na região de Castelo, ES (município de Povoação, Limoeiro), com o certificado de registro 3003, e número de registro 2/32/2000/000001-1.

As regiões ventral e pélvica foram dissecadas, por meio de técnicas usuais, havendo exposição dos órgãos relacionados ao processo reprodutivo do animal, para avaliação morfológica macroscópica regional, descrição e reprodução em esquemas. Para verificação das papilas, espículas e placas córneas localizadas na glândula do pênis, foram analisados nove órgãos copuladores. Foram realizados cortes transversais na base e no corpo do pênis para visualização de tecidos eréteis. A biometria do ducto deferente e da ampola do ducto deferente foi realizada em quatro animais utilizando-se, para isso, paquímetro de aço carbono da marca WORKER® com leitura direta de pol/mm. Utilizou-se a estatística descritiva, calculando-se as médias e desvios-padrão das mesmas.

Cinco pênis foram submetidos à técnica de Raios X (FNX 90 CTI; KV = 4,6 e mas 0,8 Seg.) ventro-dorsal e latero-ventral. O filme utilizado foi o Kodak 18 X 24 cm para Raios X nrg-plus e a revelação realizada por técnica manual de rotina para a verificação de presença de osso peniano.

## RESULTADOS E DISCUSSÃO

O sistema genital de pacas macho apresentou as seguintes características: o segmento copulador no macho apresentou toda a superfície da glândula coberta por papilas cornificadas, voltadas caudalmente, o que lhe confere um aspecto áspero, característica essa, apresentada pela maioria dos hystricomorphos, descrito em Menezes et al. (2010). Na glândula, além das papilas córneas (menores), apresentam duas placas córneas lateroventralmen-

te, com a borda serrilhada que diminui de tamanho caudalmente (Figura 1).

Além dessas estruturas, apresentou também um par de espículas córneas bem desenvolvidas, de forma cônica, localizadas em sua extremidade, que se projetam além do plano da glândula, quando o pênis está ereto e a glândula exposta. Acredita-se que possam estar relacionadas com o estímulo ovulatório, quando em contato com o aparelho reprodutor da fêmea, no momento da cópula. Quando relaxado ficam ocultas no interior de um divertículo localizado na superfície dorsal da glândula, denominado divertículo da glândula (Figura 2). Esses achados coincidem com os descritos por Matamaros (1981) para pacas e por Menezes et al. (2010) para cutias, animal pertencente ao mesmo gênero da paca. Suas funções ainda não foram bem elucidadas.

Estudos desenvolvidos por Matamaros (1981) sobre o sistema genital feminino de pacas, des-

crevem o útero desses animais como bicórneo e a abertura dos cornos uterinos separada por uma membrana resistente, o septo uterino. Dessa forma, correlacionando as características anatômicas dos sistemas genitais de machos e fêmeas, observou-se haver uma grande probabilidade de as espículas córneas se encaixarem em cada abertura dos respectivos cornos no útero intensificando a ovulação, provocando uma dilatação da região para facilitar a penetração do ejaculado e, ao mesmo tempo, impedindo o retorno do sêmen. As papilas cornificadas e as placas córneas auxiliam na fixação do pênis às paredes uterinas, uma vez que a parte livre da papila está voltada no sentido inverso ao da penetração. As papilas cornificadas são semelhantes àquelas dos gatos domésticos, podendo ser importantes para a estimulação no segmento vaginal, funcionando como um pré-requisito para a ovulação (Swenson & Reece 1996). Mas, para tal afirmativa, seria necessário estudo detalhado sobre o processo fisiológico da ovulação em pacas fêmea.

No terço superior da glândula se forma um sulco transversal e outro, medianamente perpendicular ao primeiro. No cruzamento mediano dos sulcos se localiza o óstio uretral externo e, dessa forma, pacas macho não apresentam processo uretral, o que difere da maioria dos mamíferos, principalmente os domésticos, que o processo uretral.

O pênis de pacas machos é uma estrutura rígida devido à presença de estrutura óssea ao longo de sua superfície ventral, o que facilita a penetração durante a cópula. Essa característica é comum também a vários outros roedores histricomorfos como cutia, cobaia e porquinho da índia, sendo útil para distinguir espécies aparentadas, conforme descrito por Menezes et al. (2010). Essa estrutura foi descrita também por Matamaros (1981) e denominada de báculo. É formada por duas raízes, a crura do pênis, que é a parte eretora de sua raiz. Nesse ponto tem início a parte da uretra peniana.

Quanto aos testículos, encontram-se localizados no interior da cavidade peritoneal, caudalmente aos rins, disposto um em cada antímero do corpo do animal. O formato é elíptico, com seu maior eixo cranial e o menor, o eixo caudal. Sua borda livre, convexa, encontra-se voltada ventralmente, e sua borda epididimária, voltada dorsalmente. Suas extremidades capitata e caudata são arredondadas. Através de inspeção morfológica macroscópica regional não se observa uma evaginação acentuada da pele para formar a bolsa escrotal (Figura 3). Essa descrição é semelhante àquela feita por Costa et al. (2002) para capivaras, outro roedor histricomorfo

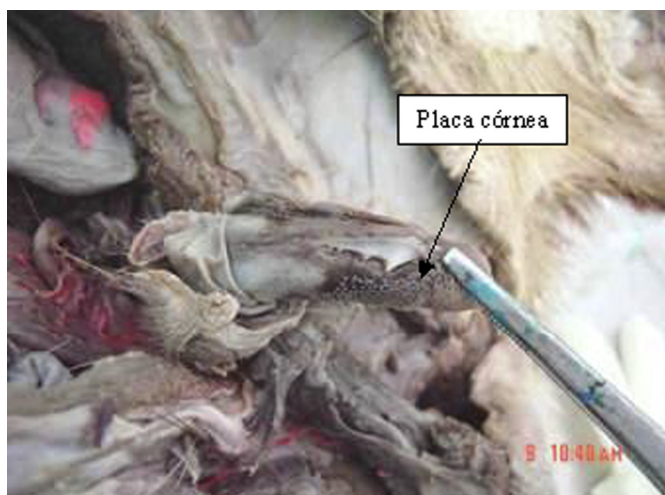


Figura 1. Pênis de paca evidenciando placa córnea. Fonte: Autora

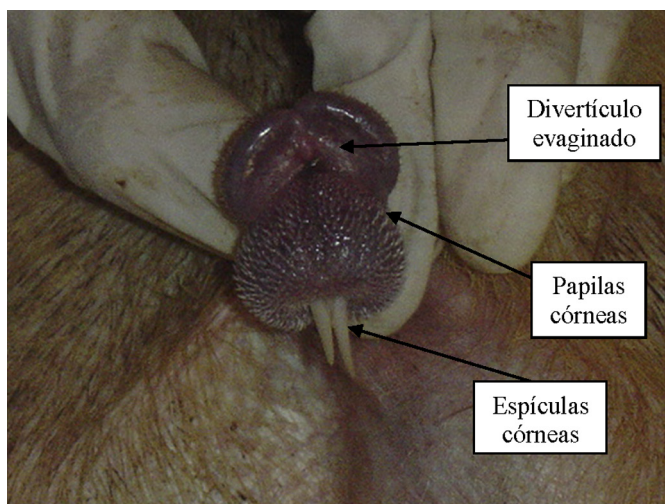


Figura 2. Pênis de paca ereto com divertículo da glândula evaginado, espículas e papilas córneas evidenciadas. Fonte: Autora



bem próximo evolutivamente das pacas. Os testículos encontram-se revestidos por túnica albugínea muito delgada e transparente, diferindo de outras espécies de mamíferos que apresentam albugínea mais espessa e resistente, uma vez que os testículos necessitam de maior proteção por estarem fora da cavidade abdominal. No caso das pacas macho, a presença de albugínea mais delgada seria um forte indicativo da involução da bolsa escrotal nessa espécie. Em alguns roedores, quirópteros e insetívoros, animais que apresentam sazonalidade reprodutiva, ocorre a descida dos testículos para a região inguinal na época reprodutiva, após a qual, ocorre o seu retorno para a cavidade peritoneal (Dyce et al. 1997). Não se pode afirmar ser esse o caso das pacas macho, uma vez que esses animais não apresentam sazonalidade reprodutiva, conforme descrito por Hosken (1999), Nogueira (1997) e Oliveira (2002).

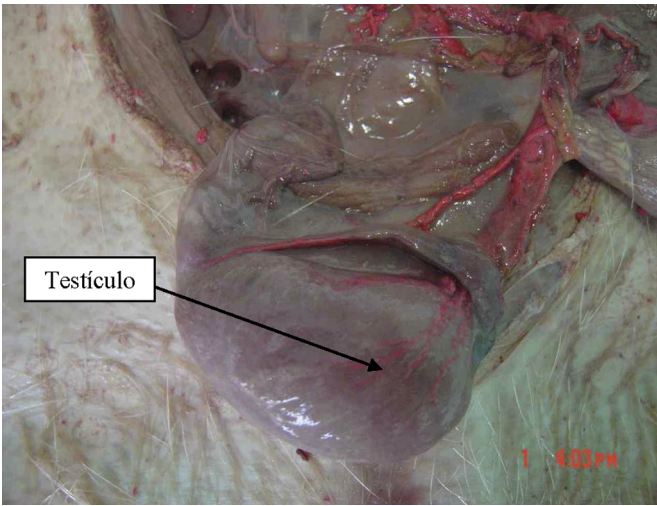


Figura 3. Testículo de paca evidenciando a ausência de escroto.  
Fonte: Autora

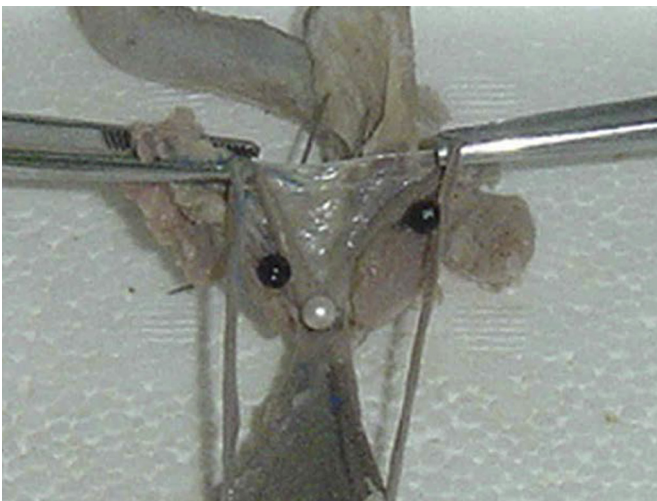


Figura 4. Alfinete branco destacando a ampola do ducto deferente. Fonte: Autora

**Epidídimo.** Fixados à superfície epididimária dos testículos, apresenta a cabeça como uma estrutura mais espessa, com formato de semicírculo, aderida firmemente à extremidade capitata do testículo. O corpo alongado na borda dorsal do testículo fixado pelo mesoepidídimo forma, nessa região, um recesso ou seio do epidídimo e, finalmente, a cauda, de aspecto globoso, é fixada na extremidade caudata do testículo. Essa última região, a cauda, é onde os espermatozoides ficam armazenados. O ducto deferente apresenta-se como uma estrutura tubular que sai de cada cauda do epidídimo e segue medialmente no sentido horizontal em relação às extremidades caudata e capitata dos testículos. Alcança o funículo espermático para posteriormente atravessar o canal inguinal e, assim, penetrar na cavidade peritoneal e pélvica, onde termina dorsalmente na uretra pélvica, com a qual se unirão para alcançar o colículo seminal e formar o óstio ejaculatório.

**As glândulas genitais acessórias são.** Ampulla ductus deferentis (ampola do ducto deferente), Glandula vesicularis (glândula vesicular), Prostata (próstata) e Glandula bulbourethralis (glândula bulbouretral). As glândulas constituintes do aparelho genital masculino de paca macho observadas nos exemplares avaliados coincidem com esse padrão e estão de acordo com a descrição de Matamoras (1981) para essa espécie, excetuando a ampola do ducto deferente que não foi descrita por essa autora e encontrada nos exemplares avaliados no presente trabalho. Suas características são relatadas a seguir:

**Ampola do ducto deferente:** Na região distal do ducto deferente, próximo a sua desembocadura, na região do colo da bexiga, surge uma ligeira dilatação, onde se constata a existência da ampola do ducto deferente. Esta glândula ainda não havia sido descrita para pacas (Figura 4).

**Glândulas bulbo-uretais.** De aspecto bilobado, forma arredondada e coloração esbranquiçada, está localizada lateralmente a porção média da uretra e caudalmente à próstata

**Próstata.** Localizada caudalmente ao colo da bexiga, apresenta um aspecto liso e formato bilobar, com vários óstios de desembocadura, independentes dos demais óstios ejaculatórios. A presença de uma porção disseminada não pôde ser comprovada.

**Glândulas Vesiculares.** São as maiores glândulas genitais presentes no animal adulto. Apresentam aspecto lobulado, o que indica uma atividade metabólica mais intensa. Localizada lateralmente ao plano mediano (paramedianos), dorsal à bexi-

ga, e de simetria bilateral, desemboca no colículo seminal após o óstio uretral interno. Seus ductos se desembocam na uretra e se unem aos ductos deferentes, formando o óstio ejaculatório.

## CONCLUSÕES

O aparelho reprodutor masculino de pacas apresenta presença mais acentuada das estruturas córneas da glândula e duas grandes e duras espículas córneas presentes na região distal da glândula, exceções em relação aos demais histricomorfos.

Os órgãos internos se assemelham com o da maioria dos mamíferos pertencentes à subclasse Eutheria, distinguindo-se somente pela ausência de escroto, apresentando testículos recolhidos no interior do corpo.

Foi confirmada a presença de ampola do ducto deferente, glândula anexa ainda não descrita para esta espécie animal.

**Comitê de ética e biossegurança.** Este estudo foi aprovado pela comissão de Ética e Biossegurança Animal da Universidade Federal do Espírito Santo sob pro-

toloco nº 049/2010, estando de acordo com os princípios éticos de experimentação animal.

## REFERÊNCIAS

- Costa D.S., Paula T.A.R., Fonseca C.C. & Neves M.T.D. Reprodução de Capivaras. *Arquivo de Ciências Veterinárias e Zoologia*, UNIPAR, 5:111-118, 2002.
- Hosken F.M. Criação de Pacas. Coleção Natureza e Negócios. Editora SEBRAE, 1999. 171p.
- Matamoras Y. Anatomía e histología del sistema reproductor del tepezcuinte (*Cuniculus paca*). *Rev. Biol. Tropical*, Costa Rica, 29:155-164, 1981.
- Menezes D.J.A., Assis Neto A.C., Oliveira M.F., Miglino M.A., Pereira G.R., Ambrósio C.E., Ferraz M.F. & Carvalho M.A.M. Morphology of the male *agouti* accessory genital glands (*Dasyprocta prymnolopha* Wagler, 1831). *Pesq. Vet. Bras.*, 30:793-797, 2010.
- Nogueira T.M.R. Alguns parâmetros fisiológicos e reprodutivos da paca (*Agouti paca*, Linneus, 1766), em cativeiro. Dissertação (Mestrado), Universidade Estadual Paulista, Faculdade de Ciências Agrárias e Veterinárias de Jaboticabal. Jaboticabal, São Paulo, 1997. 118f.
- Oliveira F.B. Morfologia dos órgãos genitais masculinos de cutia (*Dasyprocta agouti* Linnaeus, 1766). *Biota Neotropical*, São Paulo, 2:2, 2002. Disponível em: < <http://www.biotaneotropica.org.br/v2n1/pt/abstract?thesis+BN00302012002>>. Acesso em: 01 de março de 2013.
- Swenson M.J. & Reece W.O. Dukes - Fisiologia dos animais domésticos, 11ª ed. Guanabara Koogan, Rio de Janeiro, 1996. 905p.